

Krankheiten an der Halswirbelsäule sind sowohl beim Menschen als auch beim Pferd sehr häufig und vielfältig. Die Beschreibung aller möglichen Erkrankungen und die entsprechenden Behandlungsmöglichkeiten würde den Rahmen dieser Zusammenfassung sprengen. Ich möchte mich daher auf einige typische Erkrankungen der Halswirbelgelenksfortsätze, der Fazettenarthrose und deren Behandlung beschränken.

#### Anatomie

Die Wirbel besitzen große Gelenkfortsätze, Processus articulares, die schräg stehen und von weiten Gelenkkapseln umgeben sind, so dass auch eine starke Beweglichkeit der Halswirbelsäule ermöglicht wird. Die Gelenkkapseln reichen bis in die Nähe der Foramina intervertebralia, so dass eine vermehrte Füllung dieser Gelenke Kompressionen im Bereich der Nervenaustrittsstellen verursachen können. Ventral der Gelenkfortsätze findet man weitlumige Zwischenwirbellöcher, die Foramina intervertebralia, an denen die Halsnerven austreten und sich in ihre Äste aufteilen (Abb. 1). An der Bildung des Plexus brachialis sind die Vertebraläste des 6.-8. Halsnerv sowie die der ersten beiden Brustnerven beteiligt.

Die Bewegungen des Halses wurden von Clayton und Townsend sehr gut beschrieben. Demnach erfolgen die Rotationsbewegungen sowie die Dorsi- und Ventroflexion vor allem in den kranialen Wirbelgelenken. Im kranialen Gelenk kann eine Rotation von bis zu 30 Grad gemessen werden, während die Rotation in den übrigen Gelenken weniger als 3 Grad ausmacht. Dies entspricht einem Anteil von ca. 75 %. Bei der Dorsi- und Ventroflexion resp. Extension erfolgt die Bewegung zu ca. 30 % in diesem Gelenk, während der Rest auf die anderen Gelenke verteilt wird. Unbedeutend ist hingegen die Lateralbewegung im ersten Gelenk mit ca. 5 Grad, während die anderen Gelenke bis zu 50 Grad gebogen werden können.

#### Pathogenese

Starke arthrotische Veränderungen können zu einer Vergrößerung der Gelenkflächen und auch zu einer Erweiterung der Gelenkkaussackungen führen. Diese raumfordernden Prozesse von Knochen, Gelenken und Weichteilen können benachbarte Strukturen komprimieren und in ihrer Funktion einschränken. Das Krankheitsbild hat heute den Namen „Zervikalstenotische Myelopathie“ (CVM = Cervical Vetebral Myelopathie) erhalten. Diese Erkrankung wird dann weiter unterteilt in die CVI (Cervical Vertebral Instability), was häufig mit einer Malformation und einer Malarikulation verbunden ist. Diese Erkrankung kommt meist bei jüngeren Pferden vor, wo auch multiple Veränderungen an den Wirbelkörpern festgestellt werden können. Diese Erkrankungen werden auch zum großen Komplex der DOD = Development Orthopedic Disease gezählt. Das zweite Krankheitsbild in dem Komplex der CVM wird als CSS (Cervical Static Stenosis) bezeichnet, was eher bei älteren Pferden auftritt und mehrheitlich die Fazettengelenke betrifft. Man zählt diese Veränderung auch zu der Gruppe der DJD = Degenerative Joint Disease (Abb. 2).

#### Auswirkungen der Veränderungen

Diese Veränderungen führen einerseits zu einer Kompression auf das Rückenmark, was wiederum eine allgemeine Schwäche oder Ataxie der Nachhand zur Folge haben kann. Andererseits können auch Nervenwurzeln komprimiert werden, was wiederum zu lokalem Schwitzen am Hals, Halsbiegeschmerz und Lahmheiten an den Vordergliedmaßen Anlass geben kann.

#### EINE ÜBERSICHT:

# Halswirbelsäulenarthrose beim Pferd

A. FÜRST, ZÜRICH

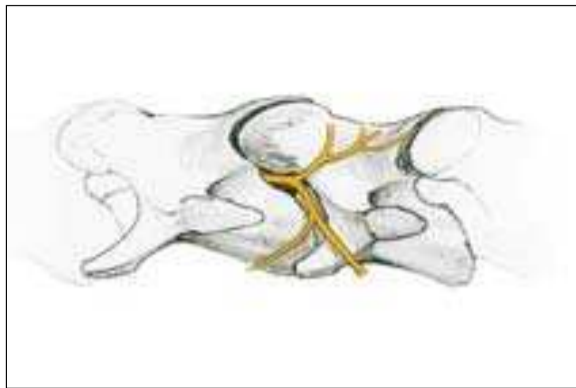


Abb. 1: Schematische Darstellung der Austrittsstelle der Halsnerven (MH).

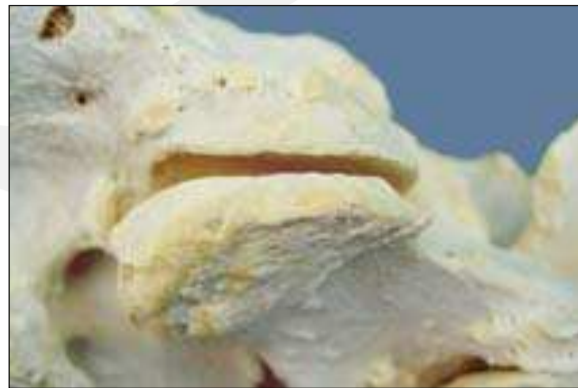

Abb. 2: Deutliche arthrotische Veränderungen der Fazettengelenke (DJD).




Abb. 3: Links: Schematische Darstellung der normalen Seitwärtsbiegung des Halses; rechts: Seitwärtsbiegung bei pathologischen Veränderungen im Hals (MH).

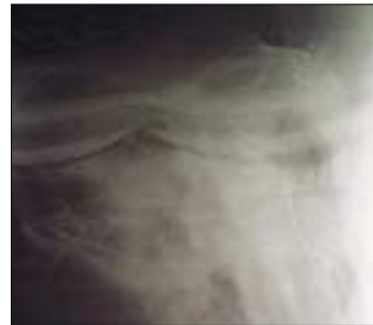

Abb. 4: Hochgradige Veränderungen der Halswirbel mit Kompression des Rückenmarkkanals.

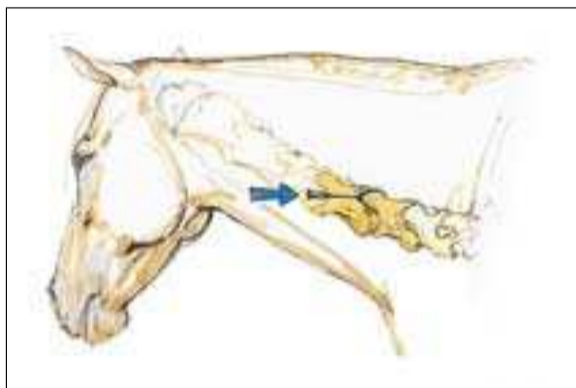


Abb. 5: Schematische Darstellung der Injektion in die Halswirbelgelenke (MH).

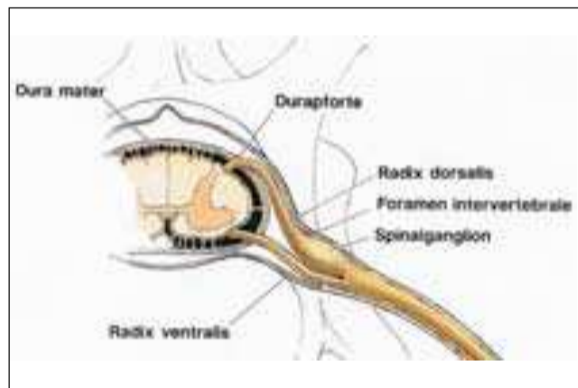


Abb. 6: Schematische Darstellung des Foramen intervertebrale mit der Nervenaustrittsstelle (MH).

#### Bedeutung der radiologisch diagnostizierten, respektive in der Sektion festgestellten Fazettenarthrose

In den letzten Jahren wurden arthrotische Veränderungen der Halswirbelsäulengelenke mit zunehmender Häufigkeit diagnostiziert. Aufgrund der Untersuchungen von Whitwell und Dyson sollen ca. 50 % aller Pferde makroskopische Veränderungen an den Halswirbelgelenken aufweisen, wobei vor allem die Gelenke zwischen dem sechsten und siebten Halswirbel betroffen sind. Die Untersuchungen von Mecklenburg (1967) haben zeigen können, dass alle Pferde Veränderungen an den Halswirbelsäulen aufweisen.

Über die Ursachen für diese zunehmende Häufigkeit kann nur spekuliert werden. Eine erhöhte Sensibilität der Tierärzte für das Krankheitsbild, verbesserte Röntgentechnik, häufigerer Einsatz von szintigraphischen Untersuchungen oder auch die gesteigerten Anforderungen an die Pferde sind mögliche Erklärungen dafür. Inwiefern die im Moment leider äußerst populäre, aber nicht mit der Anatomie und Physiologie des Pferdes vereinbare sogenannte Rollkur, eine Bedeutung spielt, kann zurzeit nicht beantwortet werden.

#### Symptome

Die Symptome sind sehr vielfältig, unspezifisch und zum Teil auch verwirrend. Unterschiedliche Lahmheiten, wie eine leichtgradige Lahmheit vor allem auf der Volte, vermehrtes

Stolpern, Patellaprobleme wie subklinische Fixation oder Subluxation können auch ihre Ursache in Halsproblemen haben. Halsbiegeschmerz, Halsblockaden, sowie leicht- bis mittelgradige Ataxien können ebenfalls im Zusammenhang mit diesen Veränderungen auftreten (Abb. 3).

#### Interpretation der radiologischen und szintigraphischen Veränderungen

Die radiologischen Bilder der Halswirbelsäule (Abb. 4) müssen mit großer Vorsicht interpretiert werden. Viel-

fach werden heute mehrere Messgrößen, wie Durchmesser des kranialen Gelenkfortsatzes, Länge des Fazettengelenks, am Pferd bestimmt und diese mit den Normalwerten verglichen. Diese erlauben eine ungefähre Aussage, ob die Halswirbelsäule verändert ist. Allgemein kann man sagen, dass die radiologischen Befunde an Bedeutung gewinnen, wenn die Veränderungen ausgedehnt sind und auch mehrere Gelenke erfassen. Große Bedeutung erlangen die szintigraphischen Untersuchungen der Halswirbelsäule,

die für die Interpretation der Röntgenbilder von Bedeutung sind.

#### Therapiemöglichkeiten

##### ■ Ruhe, Weide:

Im akuten Stadium sollte die Pferde geschont werden. Leichte Bewegung an der Hand oder freie Bewegung im Auslauf oder auf der Weide ist in diesem Zeitpunkt sinnvoll. Bis zum Abklingen der Symptome darf das Pferd nicht geritten werden.

##### ■ Entzündungshemmer systemisch:

Dexamethason: 0,1 mg/kg i.v., sid für 3 Tage

DMSO: 1 g/kg i.v., sid als 20%ige Lösung für max. 3 Tage

Phenylbutazon: 4 mg/kg i.v., sid für 3 Tage, dann Therapie fortsetzen mit 2 mg/kg po bid für weitere 12 Tage.

Kortisoninjektionen direkt in die Gelenke (Abb. 5):

Vorbereitung: Übliche Sedation mit Detomidin und Butorphanotartrat; Hautfeld über der den Querfortsätzen reinigen und desinfizieren. Für die anschließende Ultraschalluntersuchung wird an Stelle von Gel Alkohol verwendet.

Injektionen: Die beiden Gelenkfacetten der verschiedenen Gelenke können ultrasonographisch gut dargestellt und somit auch unter Ultraschallkontrolle gezielt injiziert werden. Der lineare Schallkopf (Frequenz > 7,5 Mhz) wird parallel zur Halswirbelsäule gehalten, damit die beiden Facetten und der Gelenkspalt dargestellt werden können. Wenn der Hals leicht auf die andere Seite gebogen wird, öffnet sich der Gelenkspalt, so dass die Gelenke besser injiziert werden können.

Die Prinzipien der Gelenksbehandlung richten sich nach allgemeinen Richtlinien: Depot-Kortikone wie Depot-Medrol®, Celestover® oder Kenakort® in Kombination mit Hyaluronsäure werden eingesetzt.

Gezielte Injektionen von einzelnen Nerven (Abb. 6):

Bei einer Stenose des Foramen intervertebrale sollen direkt die Nerven resp. die Nervenwurzel mit Depotkortisonen infiltriert werden.

##### ■ Epiduralinjektionen:

Mit dieser Behandlung können chronische Entzündungen der Nervenwurzeln gelindert werden. Die Injektion erfolgt in Allgemeinanästhesie unter Verwendung von Depotkortisonen.

#### Literatur beim Verfasser

**Korrespondenzadresse:**  
Dr. Anton Fürst, FVH, DECVS  
Pferdeklinik der Vetsuisse-Fakultät  
Universität Zürich  
Winterthurerstrasse 260  
CH - 8057 Zürich  
afuerst@vetclinics.unizh.ch

men im Detail (inklusive Nahtführung etc.). Der praktisch orientierte Leser kann sich über Therapiemaßnahmen ebenso informieren wie der in Forschung Tätige über den Bereich Biotechnologie. Schön ist die didaktische Aufmachung des Buches. In blau hinterlegten Kästchen werden „Specials“ des jeweiligen Kapitels kurz und prägnant präsentiert. Kleine Piktogramme vereinfachen die Orientierung und nicht zuletzt durch die reiche Bebilderung geht dieses Buch über ein 0-8-15-Lehrbuch hinaus!

(CU)

C. Aurich (Hrsg.)  
Reproduktionsmedizin beim Pferd  
Gynäkologie, Andrologie, Geburtshilfe  
Mit Beiträgen von C. Aurich, J.-E. Aurich,  
H. Bollwein, J. Handler u. a.  
Parey Verlag 2005  
361 S., 192 Abb., 54 Tab., gebunden  
EUR 99,95 | CHF 160,00  
ISBN 3830441029

## BUCHTIPP

### Reproduktionsmedizin beim Pferd

Seit kurzem ist das Buch „Reproduktionsmedizin beim Pferd“ auf dem Markt und schließt damit die Lücke über dieses Thema im deutschsprachigen Bereich. Unter der Herausgeberschaft von Christine Aurich, Leiterin der Besamungs- und Embryotransferstation der Veterinärmedizinischen Universität Wien, haben 14 Autoren die Themen Gynäkologie, Andrologie und Geburtshilfe beim Pferd anschaulich beschrieben. In 17 Kapiteln werden die unterschiedlichen Bereiche abgehandelt. Die fächerübergreifende Darstellung umfasst physiologische und anatomische Grundlagen, gefolgt von klinisch orientierten Kapiteln. Krankheitsbilder werden einzeln abgehandelt, ebenso die Beeinflussung des Sexualzyklus und operative Maßnah-

